

# Tandkødsbetændelse hos kat

## For at forstå udviklingen af tandkødsbetændelse må vi først kigge på opbygningen af tandkød og tandkødslommer.

Jeg har i første artikel beskrevet tandens opbygning. Tændernes fæste kaldes for periodontium. Når der går betændelse i periodontium kalder vi det periodontitis og når en sådan betændelse bliver mere kronisk kaldes det ofte for parodontose eller parodontose.

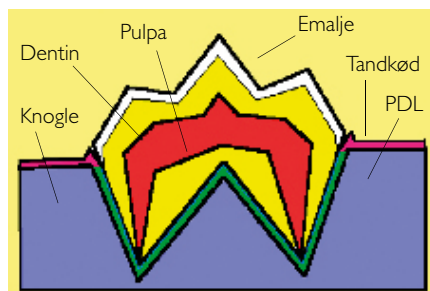
Periodontium består af fire dele; tandkødet (gingiva), det periodontale ligament (PDL), kæbeknoglen (alveolen) og tændernes cementum, der som skrevet i første artikel beklæder rødderne.

Der er en tæt barriere mellem kroppens indre og mundhulen hvor der er en naturlig forekomst af mange forskellige bakterier. Barrieren, der har til hensigt at holde bakterierne ude fra kroppen er særlig robust, hvor tænderne sidder og kaldes dér for periodontium.

Tandkødet ligger som en krave omkring hver tand. Det består af en tilhæftet

*Dette er den anden artikel af fem om kattens tand- og mundhuleproblemer.*

*Artiklerne bringes løbende i bladet - i næste nummer som udkommer slutningen af august - kan du bl.a. læse om sygdommen TR (Tandresorptioner) som er meget udbredt og derfor også velundersøgt. Alligevel ved man ikke hvorfor kattene udvikler TR. Men det har vist sig, at katte, der har TR i nogle tænder, også er mere disponerede for sygdommen i resten af tænderne.*



del, der sidder fast på alveolen og en fri del, der udgør toppen af tandkødsanten. Den frie del ligger helt tæt op ad tanden, således at der – på den sunde tand – mellem tanden og det frie tandkød findes en ganske lille tandkødslomme. Hos katte med sundt tandkød er denne tandkødslomme op til 1/2 mm dyb. Det tilhæftede tandkød varierer i bredden fra ca. 5 mm ved hjørnetænderne til 1/2 mm ved fortænderne.

## TANDKØDSBETÆNDELSE OG PLAK

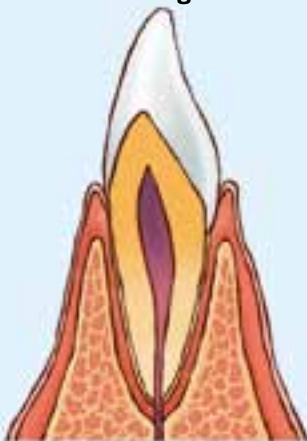Tandkødsbetændelse (gingivitis) er det ord, der ofte bruges selvom betændelsen er mere udbredt og egentlig omfatter både tandkødet, PDL, alveolen og cementum. I de tilfælde burde den korrekte benævnelse for betændelsen være periodontitis. Gingivitis betyder i princippet, at kun tandkødet og ikke resten af periodontium er involveret.

Betændelsen skyldes plak. Mange tror, at betændelsen skyldes tandsten, men tandsten er blot en følge af tilstedeværelsen af plak.

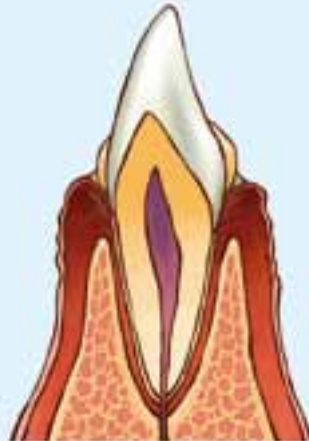Plak er en hvidlig biofilm og består af bakterier, spyt, celle-rester og restprodukter af disse. Plakken dannes på tændernes kroner og forårsager en betændelse af tandkødet. Hvis plakken fjernes, forsvinder også betændelsen.

Men hvis plakken får lov til at blive siddende, breder betændelsen sig ned i tandkødslommen. Nede i tandkødslommen er der ikke så meget ilt. Det betyder, at forekomsten af bakterier – bakterieflooraen, ændrer sig. Plak, der ligger på tændernes kroner består overvejende af såkaldt aerobe bakterier. Bakterier, der trives i miljø med tilgængelig ilt. Nede i tandkødslommerne er der ikke noget ilt, så der ændres bakterieflooraen til at bestå af anaerobe bakterier – bakterier, der trives bedst uden

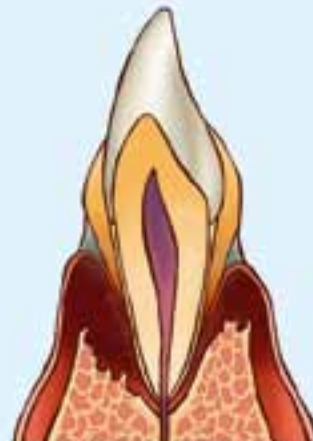### Normal tand og tænder med betændelse



Normal tand. Tandkødet sluttet tæt til tanden. Tandkødslommen er lille og det periodontale ligament er intakt



Tand med tandkødsbetændelse. Der ses tandsten på tanden og plaque. Tandkødet er hævet.



Tand med kronisk tandkødsbetændelse (parodontose). Der er store tandsten og meget plaque på tænderne. Kæbeknoglen er delvist nedbrudt og tanden er ved at løsne sig.



### Giv din kat et strålende "smil"

ilt. Der er desværre en tendens til, at de anaerobe bakterier er mere aggressive i den fortsatte udvikling af betændelsen.

De aggressive anaerobe bakterier og deres affaldsprodukter øger betændelsen og starter en nedbrydning af PDL og alveolen. Dette kaldes paradentose. Paradentose er en irreversibel lidelse. Det betyder, at selvom man rensr tænderne og fjerner bakterier, plak og tandsten og selvom tandkødsbetændelsen også forsvinder, så gendannes alveolen og PDL ikke.

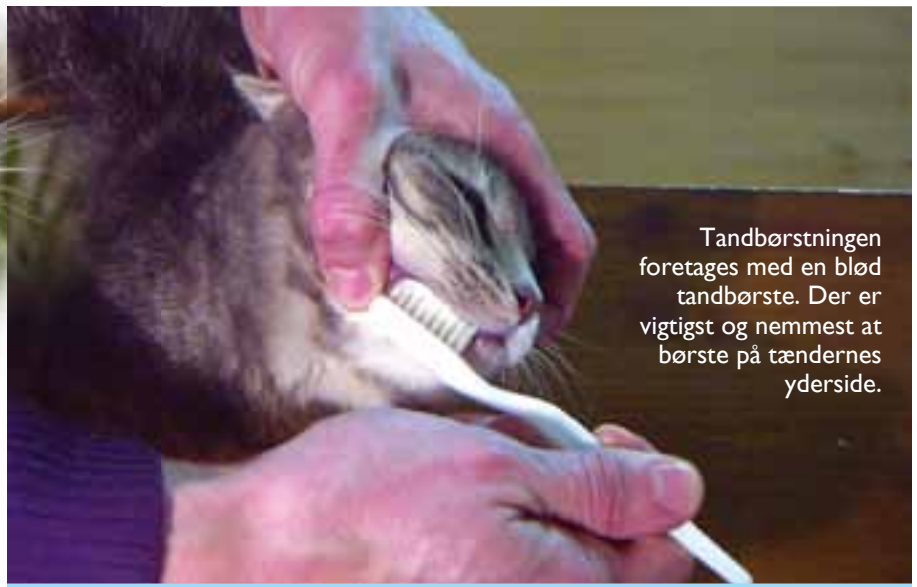Tandsten dannes af plak, der ikke er blevet fjernet og som i løbet af et par dage forkalker. Tandsten er som nævnt ikke ansvarlig for betændelsen, men er et udtryk for at plak har været til stede og ikke er blevet fjernet. Desuden er tandsten et sted plak lettere kan finde fæste og gemme sig. Mens plak kan fjernes ved tandbørstning, kræver tandsten en kraftigere mekanisk rensning, som f.eks. en ultralyds-tandrensning.

Nedbrydningen af periodontium kan ske langs med roden (vertikalt), hvorved der dannes dybe tandkødslomer, eller nedbrydningen kan ske horisontalt, hvorved der ikke dannes dybe lommer, men hvor tandrødderne blottes efterhånden som tandkød og knoglevævet trækker sig



Det anbefales at børste tænder på sin kat én gang dagligt

Man kan have god gavn af at bruge en tandpasta til katten, men man skal huske, at katte ikke spytter ud og skyller mund. Tandpastaen skal derfor være en som de kan tåle at sluge.



Tandbørstningen foretages med en blød tandbørste. Der er vigtigst og nemmest at børste på tændernes yderside.

tilbage. Dybe tandkødslomer er sværest at se med det blotte øje, de er sværest at holde rene og de har det bedste miljø for de anaerobe bakterier. Det er derfor vigtigt, når katten har tandsten, at få tænderne rensset og periodontium undersøgt med en probe – et instrument, der kan opspore tandkødslomer. Dette foregår i fuld narkose.

Antibiotika kan selvfølgelig hjælpe på en betændelse i munden, men det kan ikke løse problemet med forekomsten af plak. Derudover vil det være et alvorligt problem, hvis bakterierne i mundhulen udvikler en resistens overfor antibiotika. Derfor er en hyppig mekanisk fjernelse af plak den bedste løsning.

Da plak forkalker og derved sætter sig fast på tænderne i løbet af 24-48 timer, anbefales det, at rense tænderne på katte én gang dagligt. Dette gøres bedst ved tandbørstning.

### FOREBYGGELSE

Tandbørstningen foregår bedst med en baby-tandbørste med bløde børster. Det

kræver tilvænning, både for katten og dens ejer. Går man for hurtigt frem, vil katten ofte ikke acceptere tandbørstningen og så bliver det vanskeligt at udføre ritualer dagligt. Har man flere katte, må det heller ikke være for tidskrævende. Er tilvænningen succesfuld, bør tandbørstning af en kat tage omkring et minut at udføre.

Med den ene hånd holdes omkring hovedet, så kraniekassen ligger inde i håndfladen og tommel- og pegefingre ligger i hver sin mundvig. Med tommelfingren kan læben nu løftes og kindtænderne børstes på ydersiden. Dette gøres med børsten, som holdes i den anden hånd.

Når katten er vænnet til tandbørstningen, kan man købe en speciel tandbørste, der børster både yderside og inderside samtidigt.



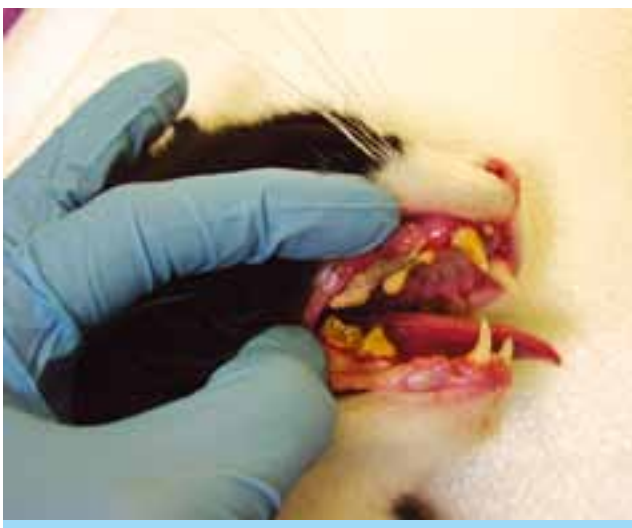### Kat med kraftige tandstensbelægninger og et betændt tandkød.

Det er vigtigst at børste overgangen mellem tænder og tandkød, dér hvor plakken ligger op ad periodontium og giver en betændelse. Dette kan gøres selvom katten holder munden lukket.

Størstedelen af plak og tandsten dannes på kindtændernes yderside

og kan man således "kun" få lov til at børste tænderne på ydersiden, har det dog alligevel en god effekt. Kan man få katten til at åbne munden og komme til at børste indersiden også, er det selvfølgelig endnu bedre. I det tilfælde findes faktisk en særlig to-hovedet tandbørste, der børster både yder- og inderside samtidigt.

Kan man ikke få lov til at børste med en tandbørste, kan det alligevel have effekt at rense med et stykke stof eller gaze



man gnider mod tænderne. Eller endnu bedre; der findes en nyudviklet finger-tut i blødt mikrofiber som kan påmonteres fingeren. Den gnubbes op ad tænderne og binder derved plakken til mikrofiberen. Dette er et udmærket alternativ, selvom tandbørstens mekaniske effekt er den bedste.

Tandpasta har en gavnlig effekt, men skal være af den rette slags. Da katte ikke spytter ud og skyller mund efter tandbørstningen, skal tandpastaen kunne tåles

i maven. Derfor er f.eks. fluor og triclosan ikke egnede ingredienser i tandpasta til katte. Fluor forebygger karies, men karies (som det kendes hos mennesker) findes slet ikke hos katte. Vælg derfor en tandpasta beregnet til katte/hunde, men check indholdet, da der godt kan være de nævnte stoffer i alligevel. Alternativt kan anbefales en tandpasta med aloe vera og propolis, som har en god effekt mod infektionen i munden.

Selvom katten får børstet tænder, anbefales alligevel et halvårligt eller årligt tandeftersyn hos dyrlægen. Tandbørstning kan nemlig ikke fjerne risikoen for at katten udvikler resorptive læsioner; der er en meget udbredt og smertefuld sygdom hos katte. De resorptive læsioner beskrives i den næste artikel i denne serie.

*Af Specialdyrlæge Jens Ruhnau*

