

PARODONTOSE – NEJ TAK

Parodontose hos hunde kan både forebygges og behandles, men det kræver en indsats fra både hundens ejer og dyrlæge.

Af Lone Lauritzen



Logo - Italiensk mynde.

Logo er en vidunderlig fin Italiensk Mynde på 12 år. Han har charme, selvtillid og lækkert hår. I dag er han hos tandlægen og så kan det nok være at selvtilliden forsvinder en smule, men han klarer behandlingen fint og uden at beklage sig.

Logo har, som så mange mennesker også har, parodontose. Parodontose er en betændelse i vævet omkring tænderne; tandkødet, kæbeknoglen og de ligamenter der holder tanden fast i knoglen.

Logo har for halvandet år siden været igennem en større tandbehandling, hvor flere tænder blev opereret ud på grund af netop parodontose og hans ejer har siden børstet tænder på ham hver dag.

Alligevel kan udviklingen af parodontosen ikke helt bremses på Logo. Han har derfor nu igen tid hos dyrlægen til tandbehandling. Der er kommet en tandbyld ved en kindtand i overkæben og flere andre tænder lider også under dybe tandkødsломmer med

betændelse omkring tænderne. Ved parodontose nedbryder betændelsen knoglen omkring tænderne, som så bliver løse og får tandbylder eller falder ud.

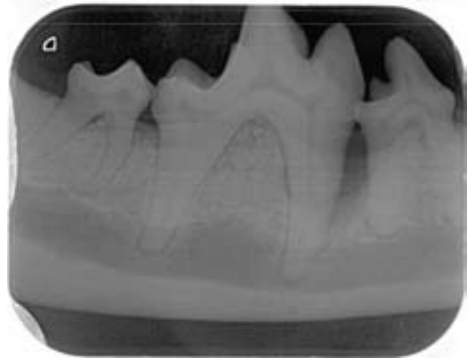
Ny Strategi

På TandDyreklinikken i Måløv ved København har Specialdyrlæge Jens Ruhnau taget en ny strategi for kontrol og behandling af parodontose i brug.

Patienterne scores ud fra en række kriterier og placeres i en af tre grupper; rød, gul eller grøn. Patienterne i rød gruppe er hårdest ramt af parodontose og anbefales en hyppigere kontrol, mens ejerne samtidig instrueres i hvordan man hjemme kan bremse udviklingen af sygdommen bedst muligt.

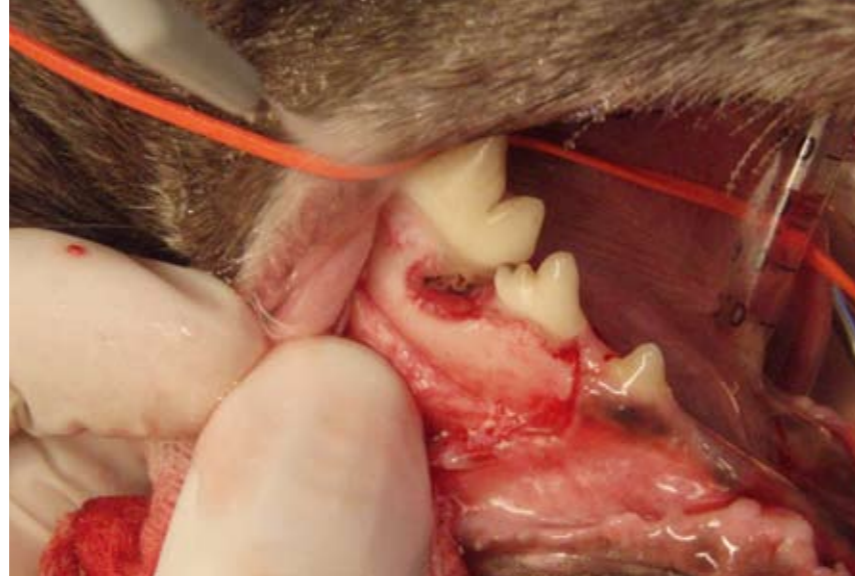Patienterne i grøn gruppe har ikke parodontose, eller sygdommen er helt under kontrol. Disse patienter kontrolleres ikke så hyppigt. Gul gruppe er mellegruppen.

Ved behandling hos dyrlægen, hyppig tandbørstning hjemme og regelmæssige kontroller, kan patienterne bevæge sig op gennem systemet, så man går fra rød til gul til grøn. På den måde forsøger man at øge antallet af patienter i grøn og gul gruppe, men antallet

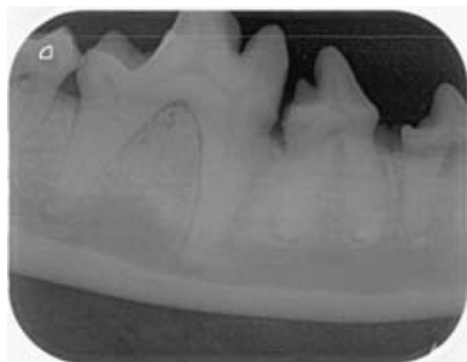
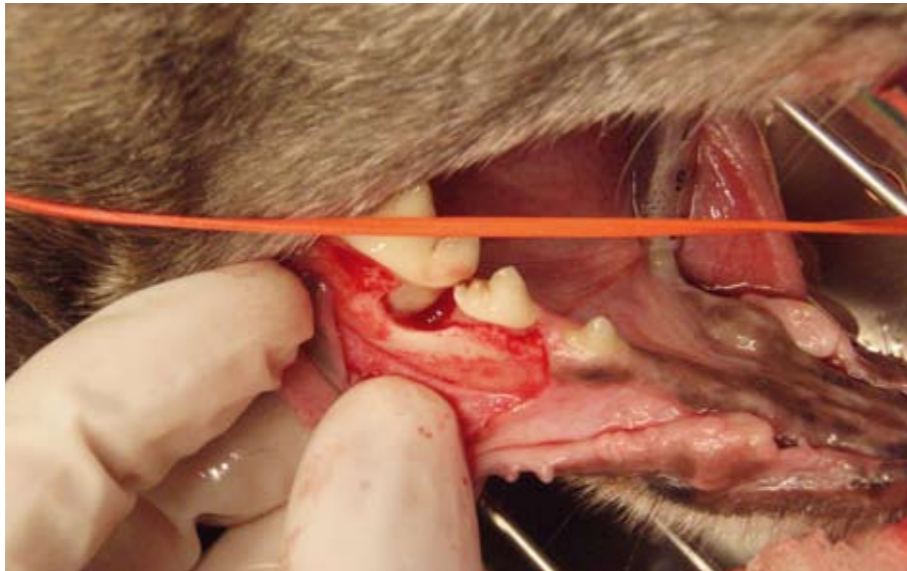

Røntgenbillede af kindtanden før ilæggelse af knogleopbyggende materiale.

Kindtanden inden oprensning. Der sidder betændelse og tandsten omkring roden.

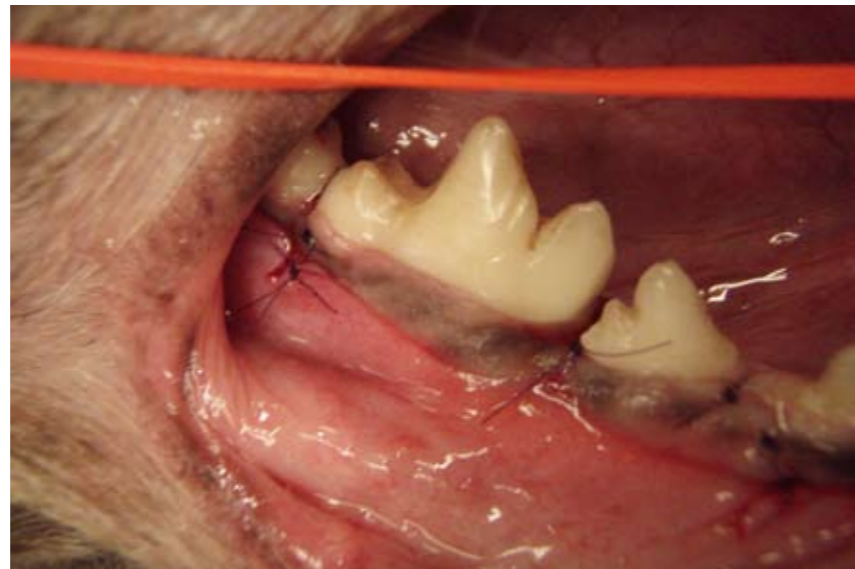


Kindtanden efter oprensning.



Røntgenbillede af kindtanden efter knogleopbygning.

Der er lagt knogleopbyggende materiale omkring roden og tandkødet er syet tilbage på plads.



i rød gruppe falder. Lykkes behandlingen ikke efter hensigten, kan man også falde ned gennem systemet fra grøn til gul og fra gul til rød. Så vil behandlingen intensiveres og kontrollerne blive hyppigere. Målsætningen er at have så mange hunde som muligt i grøn gruppe, hvor livskvaliteten er højest, målt på mundhulen.

Logo opereres

Logo har fået foretaget en blodprøve, som var fin. Han er nu lagt i bedøvelse og Specialdyrlæge Jens Ruhnau er gået i gang med operationen. Kindtanden i overkæben må trækkes ud, men i underkæben i højre side er den store kindtand ved at løsne sig. Logos ejer gør et stort arbejde med tandbørstningen derhjemme og vil gerne forsøge at bevare tanden. Der laves derfor en åben kirurgisk oprensning af tanden og knoglen omkring. Hele



Barnet sover.

området hvor knoglen mangler, fyldes op med kunstig knogle og tandkødet sys sammen igen. Nu vil det være muligt for knoglen omkring Logos tand at vokse op omkring roden igen, så tanden ikke falder ud. Alle de øvrige tænder på Logo efterses og renses.

Logo er nu placeret i den røde gruppe, men vi håber at han allerede næste gang kan rykke op i gul gruppe og hvem ved – måske en dag i grøn gruppe. Vigtigst er det at han trives godt og ikke har tandpine.

