

# Kronisk mundhulebetændelse

*I denne fjerde artikel om kattes sygdomme i mundhulen, skal vi se på en sygdom, der de senere år har haft en kraftig opblussen blandt tamkatte.*

*Artiklerne bringes løbende i bladet - i næste nummer som udkommer slutningen af februar, kan du bl.a. læse om traumatiske skader i mundhulen, som udgør en stor gruppe af kattepatienterne på Tanddyreklinikken. Det kan f.eks. være en knækket tand forårsaget af fald eller påkørsel. Katte udviser næsten aldrig tydelige symptomer på tandpine og der kan derfor gå lang tid før ejeren bemærker noget.*



Sygdommen er en kronisk betændelse i tandkød og mundhuleslimhinden. Det er min erfaring, at Maine Coon katte hyppigst er ramt af sygdommen, men den ses dog hos alle racer og blandinger. Lidelsen kaldes Feline Kronisk Gingivitis-Stomatitis Syndrom (FCGSS), men beskrives i mange artikler også som Plasmacelle Stomatit.

## **SMERTEFULD SYGDOM**

Lidelsen er kendetegnet ved, at tandkødet og mundhuleslimhinden i varierende grad er kraftigt betændt. Betændelsen ses som kraftig rødme af tandkødet rundt om tænderne og af mundhuleslimhinden i nærheden af tænderne. Ofte er tilstanden værst bagest i munden, altså omkring de bageste tænder og i mundhuleslimhindens omslagsfold i begge sider af svælget. De forandrede områder bliver kraftigt røde og bløder let. I nogle tilfælde ses også en fortykkelse af vævet og tandkødet kan vokse ned og næsten dække

for tænderne med et nopret nærmest hindbæragtigt udseende.

Sygdommen er smertefuld og påvirker kattens almenbefindende. I svære tilfælde taber katten sig meget, pelsen soignereres ikke og katten savler mere end normalt. Der kan også være en udtalt dårlig lugt fra munden.

Tager man en vævsprøve fra mundhuleslimhinden og tandkødet, finder man, at reaktionen består af mange lymfocytære og plasmacytære celler (deraf navnet plasmacelle stomatit).

## **STARTER OFTE HOS UNGE KATTE**

Sygdommen starter ofte hos unge katte (under 2 år) og bliver med tiden værre og værre. Katte kan godt have de tidligere beskrevne resorptive læsioner, samtidigt med at de har FCGSS.

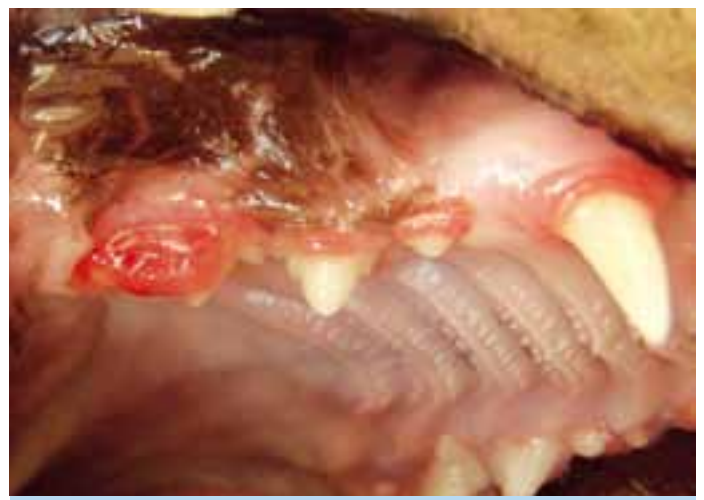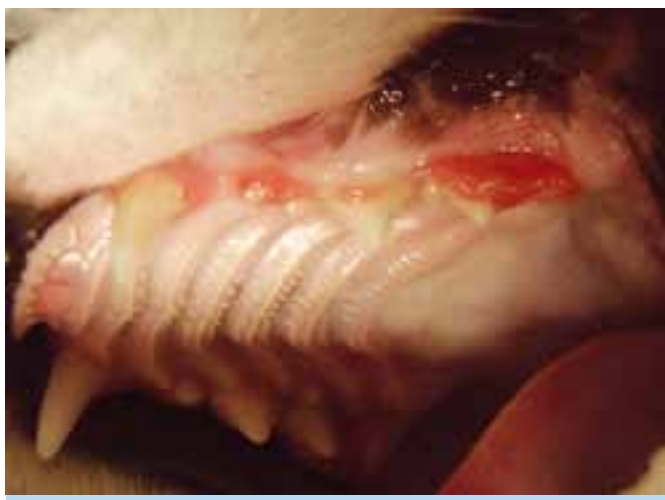Reaktionerne i munden ligner nærmest en allergi overfor plaque, der dannes på tænderne. Da mundhulens lokale immunforsvar er meget effektivt,

kan en sådan reaktion give voldsomme resultater, som det ses ved FCGSS.

Årsagen til sygdommen er delvist ukendt. Feline Calicivirus FCV, spiller tydeligvis en rolle, da de syge katte praktisk talt altid er bærere af FCV. FCV kan dog ikke alene give FCGSS. Der skal være en eller flere andre faktorer tilstede. I mundhulen findes en række forskellige bakterier, der også spiller ind, men de har tilsyneladende ikke så markant en rolle som FCV. Man har heller ikke kunnet "genskabe" sygdommen ved at pøde raske katte med FCV. Tilsyneladende skal kattens immunforsvar være påvirket i en grad, så FCGSS kan udvikles. Stress er en kendt faktor til at påvirke immunforsvaret, og stress i forbindelse med at mange katte bor sammen, deltagelse i udstillinger og rejseaktivitet er også mistænkt for at kunne udløse sygdommen.

Man har ikke kunnet påvise en sammenhæng mellem FCGSS og de tre vira Feline Immundeficiens Virus (FIV), Feline

**Nogle katte angrebet af FCGSS, reagerer med vækst af tandkødet**



# Påvirker kattens almenbefindende - der kan være udtalt dårlig lugt fra munden

**Kat med voldsomt angreb af FCGSS selv efter fjernelse af alle tænderne**

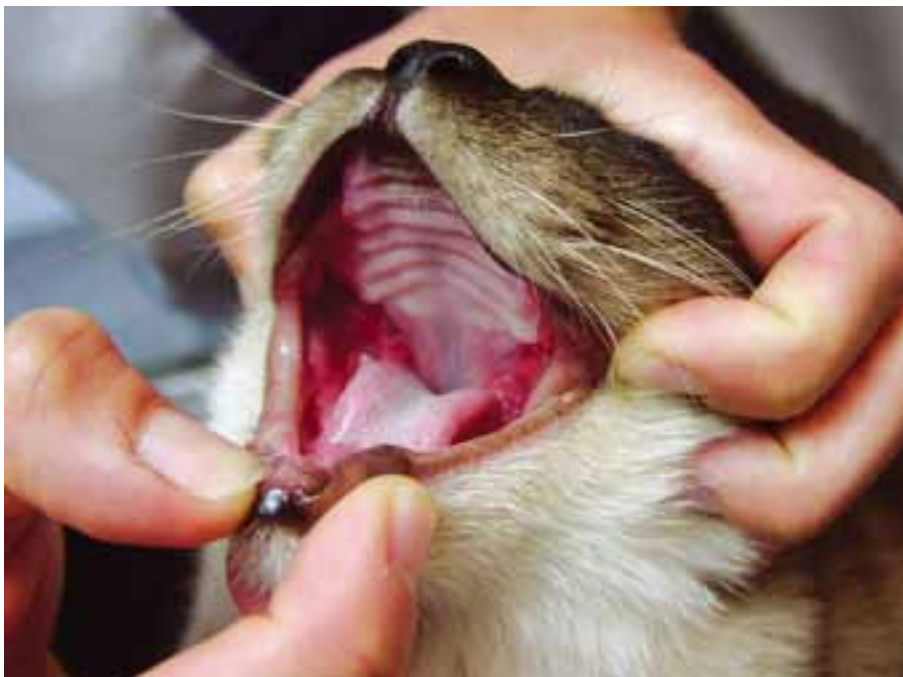Leukæmi Virus (FeLV) og Feline Herpes Virus (FHV).

Årsagen til udbredelsen af FCV er ikke helt kendt, men vaccinationen af katte mod FCV kan være en årsag til, at en lille del af kattene bliver kroniske bærere af virus.

## **BEHANDLING KAN VÆRE LANGVARIG**

Behandlingen af FCGSS kan være både langvarig og frustrerende. Først må den korrekte diagnose dog stilles. Hertil behøver man en vævsprøve fra det betændte område af munden. Desuden bør laves en fuldstændig blodprøve for at udelukke, at andre organsygdomme er årsag til forandringerne.

Når den korrekte diagnose er stillet, stiler behandlingen i første omgang mod at afhjælpe symptomerne og dæmpe reaktionerne. Da reaktionerne kan sammenlignes med en allergi (eller intolerance) overfor plaque, forsøger man at holde plaquen væk fra munden. Det gøres ved en begyndende tandrensning (ofte i forbindelse med udtagelsen af en vævsprøve). Herefter renses tænderne dagligt. Det gøres med tandbørstning, samt desinfektion med chlorhexidin. Som supplement til denne behandling gives antibiotika i en længere periode ( fire



til seks uger ) og smertestillende. Som smertestillende bør bruges NSAID og ikke binyrebarkhormon. Binyrebarkhormon kan påvirke virusudskillelsen og øge risikoen for udvikling af bl.a. sukkersyge. Desuden er der set eksempler på, at når man behandler med binyrebarkhormon-tilstanden, forværres tilstanden markant efter en i begyndelsen god effekt.

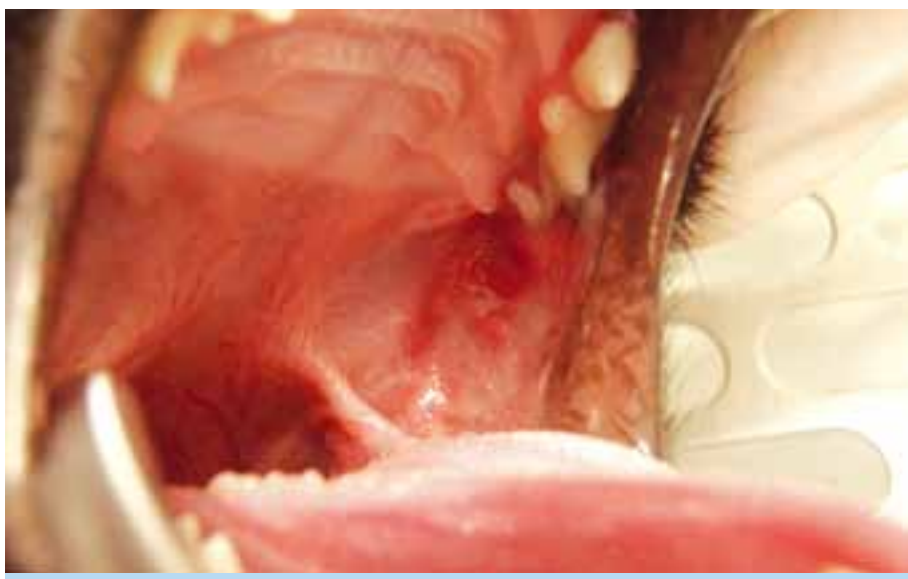
Desuden anbefales det at skifte til et hypo-allergent foder:

Man kan desuden supplere med kosttilskud som Aloe Vera eller kapsler

med gær-ekstrakt. Der foreligger ingen dokumentation for effekten af disse kosttilskud, men det er min erfaring, at det i nogle tilfælde kan have en gavling effekt. Behandlingen kan også suppleres med stoffer, der påvirker immunforsvaret. Tidligere blev brugt Thalidomid. Idag anvendes Felin Recombinant Interferon. Interferon gives som injektioner under huden og eventuelt direkte i det syge væv i mundhulen. Injektionerne gives i perioder alt efter behov og effekt. Der foreligger forskellige protokoller for dosis og intervaller. (Det sidste nye man undersøger, er om medicin mod mavesår kan have en effekt på FCGSS.)

Man forsøger altså med en blanding af disse tiltag: mekanisk rens og desinfektion, anti-inflammatorisk og smertestillende medicin, antibiotika, fodring, kosttilskud og immunmodulerende behandling – at finde en cocktail tilpasset det enkelte dyr / den enkelte ejer, så sygdommen forsvinder eller symptomerne bliver ubetydelige. I mange tilfælde lykkes dette dog ikke. I disse tilfælde anbefales ekstraktioner af tænderne. Det kan virke som en dramatisk behandling, men den er ganske effektiv og giver kattene en markant forbedret livskvalitet bagefter.

Behandlingen med ekstraktioner af tænderne er klart den mest effektive af



alle de nævnte tiltag. Hvis alle tænderne trækkes ud, ses en helbredelse på over 85 %. Dvs. at kattene bliver symptomfrie og ikke behøver yderligere medicinsk behandling. I tilfælde hvor betændelsen udelukkende ligger bagest i munden; i svælget og omkring de bageste kindtænder, kan det forsøges at lade hjørnetænderne og evt. fortænderne sidde.

Ekstraktion af tænderne kan virke som en meget dramatisk løsning, men det er efter min erfaring alligevel den bedste løsning for de fleste katte (og deres ejere). Det kan på sigt også vise sig at være den økonomisk mest fornuftige løsning.

Vigtigst er det dog fra start at få stillet den rigtige diagnose.

*Specialdyrlæge Jens Ruhnau*  
[www.tanddyreklubben.dk](http://www.tanddyreklubben.dk)

